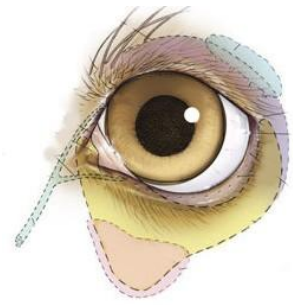




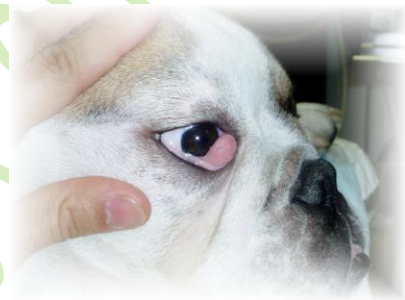# Cirugía de párpados



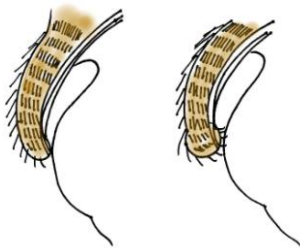
## Prolapso de la glándula del tercer párpado (“ojo de cereza”)

Muy habitual en razas pequeñas y bulldogs inglés y francés. El perro presenta un tercer párpado debajo del párpado inferior. Este tercer párpado o membrana posee una glándula lacrimal que en ocasiones se prolapsa (=se sale de su sitio). El aspecto del ojo es como en la fotografía.

La solución es mediante cirugía y se recomienda no cortar nunca la glándula ya que supone aproximadamente entre el 20 y el 30 % de la producción de lágrima del ojo afectado. En estos casos la técnica quirúrgica consiste en resituar la glándula bajo la conjuntiva, mediante fijación (técnica en bolsillo). De esta forma disminuimos la probabilidad de que nuestra mascota tenga “ojo seco” cuando sea más mayor.



## Entropión



En ocasiones el borde del párpado se "enrolla" hacia dentro de forma que los pelos contactan con la superficie de la córnea irritándola. Los síntomas que veremos en nuestra mascota incluyen parpadeo excesivo (demostrando que algo les molesta en ese ojo), lagrimeo, a veces cierran el ojo o se lo quieren rascar con las patas o frotar contra objetos para aliviarse la molestia. Debido a esa irritación en la córnea ésta sufre cambios. Empieza con un edema (se vuelve blanquecina) y puede llegar a ulcerarse o incluso perforarse lo cual pondría en peligro la visión en ese ojo. Necesita corrección quirúrgica.

## Ectropión

Hablamos de ectropión cuando el borde del párpado se “enrolla” o cae hacia fuera, bien por laxitud de la musculatura peri-orbicular o por el peso de los pliegues que tiran del párpado hacia abajo y entonces queda parte del ojo al descubierto. Esta eversión del párpado desprotege al ojo por lo que hay infecciones recurrentes y en el caso de que haya poca lágrima además puede dañarse la córnea. Necesita corrección quirúrgica.

